

## SÜTÜR MALZEMELERİ VE SÜTÜR TEKNİKLERİ

Tuğrul Dereli

Prof. Dr., Ege Üniversitesi Tıp Fakültesi Dermatoloji Anabilim Dalı, İzmir

**Yazışma Adresi:** Ege Üniversitesi Tıp Fakültesi Dermatoloji Anabilim Dalı, Bornova, İzmir

**e-posta:** tddereli@yahoo.com

**Çıkar çatışması:** Bir çıkar çatışması bulunmamaktadır.

### GİRİŞ

Cerrahi kesiler en iyi ve en kolay suture ile kapatılır. Suture için gerekli malzemeler basitçe iğne, iplik ve cerrahi enstrümanlardır. Portegü, makas ve penset bir suture için yeterlidir. Bu makalede enstrümanlardan bahsedilmeyecektir.

Uygun suture materyallerinin seçimi, dermatolojik cerrahide başarı elde etmenin temel anahtarıdır. Bu seçimde, yapılacak işlemin tipi, lokalizasyonu ve dermatolojik cerrahın deneyimi önemli faktörlerdir.

Son yıllarda gelişen teknoloji sayesinde iplik iğne ile birleştirilmiştir (Atravmatik). Böylece ipliğin iğnenin arkasında ikiye katlanarak tümsek oluşturması ve daha fazla doku hasarına neden olması engellenmiştir.

### I. SÜTÜR MALZEMELERİ

#### a. İğne (Needle)

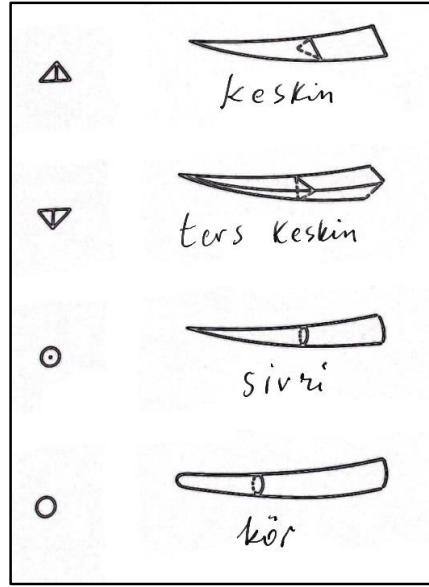
Cerrahi iğnelerin üç bölümü vardır: Uç, gövde ve sap bölümü. Uçlarına göre

değerlendirildiğinde iğneler: Sivri (tapered), keskin (cutting), ters keskin (reverse cutting) ve kör (blunt) olarak sınıflandırılır (Şekil 1).<sup>1-5</sup>

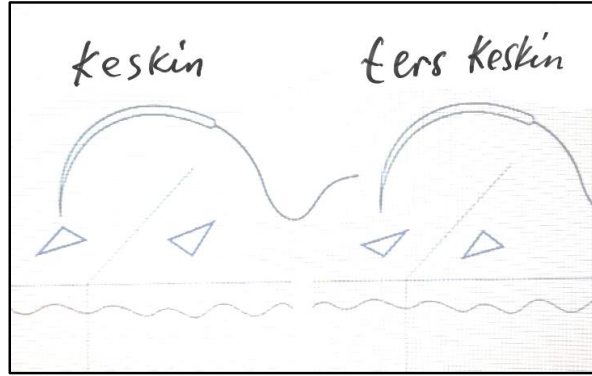
Dermatolojik cerrahide genellikle keskin iğneler kullanılır. Ters keskin iğneler derinin ince, yırtılabilir olduğu yerlerde daha güvenle kullanılabilirler (Şekil 2).<sup>4,6</sup>

İğnelerin gövde bölümü (yaklaşık orta 1/3) portegü tarafından tutulan bölümdür. Yuvarlak, oval veya üçgen kesitli olabilir. İğnelerin iplik ile devam eden son 1/3 bölümü yumuşak ve hassas bir bölgedir. Bu bölgenin portegü ile tutulmaması gerekir.<sup>1</sup>

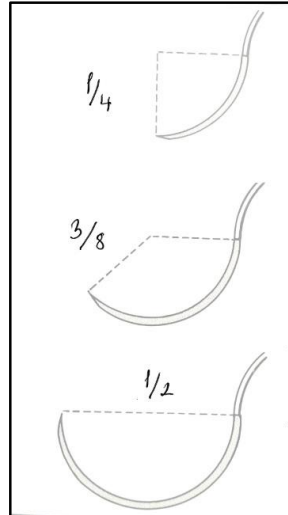
İğneler bir çemberin yay parçası şeklindedir. Bu yay parçası çemberin ne kadarlık bölümünü kaplıyor ise o şekilde isimlendirilirler. Örneğin yarım çember ise 1/2 (daha çok iç suturelerde kullanılır), dörtte biri ise 1/4 ve 135 derecelik açıyı kapsıyor ise 3/8 olarak adlandırılırlar. Son ikisi dermatolojik cerrahide en çok kullanılan iğnelerdir (Şekil 3).<sup>1,2</sup>



Şekil 1. Cerrahi iğne türleri: Dermatolojik cerrahide daha çok keskin iğneler kullanılır.



Şekil 2. Ters keskin iğneler ipin dokuyu kesmesine engel olur.



Şekil 3. İğnelerin çaplarına göre isimlendirilişi. İnce cerrahilerde 1/4, diğerlerinde 3/8 daha kullanışlıdır.

## b. İplik

İplikler basitçe iki büyük gruba ayrılır: Emilebilen (absorbabl) ve emilemeyen (nonabsorbabl). Emilebilir sütürler adından anlaşılacağı gibi doku içerisinde absorbe edilirler. İpliğin türüne göre bu emilme süresi değişir. Nonabsorbabl olanlar ise doku tarafından emilemezler.

İplik için ikinci bir ayırım monofilaman ve multifilaman olmasıdır. Monofilaman iplikler tek iplikçik içerir iken multifilamanlar çok iplikçik içerirler. Multifilaman iplikler ile yapılan düğümler daha sağlam olur kolay çözülmez. Ancak doku reaksiyonları ve mikrobiyal kolonizasyon oluşturma riskleri daha fazladır.<sup>3</sup>

İplerin çapları ve gerginliğe dayanıklılıkları standardize edilmiştir. Özellikle çapları “0=sıfır” sayısına göre hesaplanır. Sıfır sayısı arttıkça ip incelik. Dermatolojik cerrahide daha çok 3-0 dan 6-0’a kadar olan ipler kullanılır. 3-0 ve 4-0 ipler subkütan, 4-0 ve 6-0 ipler deri kapatmada uygundur.<sup>3</sup>

**Emilebilir iplikler:** Biyolojik orijinli katgüt artık kullanılmamaktadır. Yerini daha az doku reaksiyonuna neden olan, gerginliği daha uzun süren, düğüm güvenilirliği daha yüksek ve kullanım kolaylığı daha fazla olan sentetik polimer yapılu sütür materyalleri almıştır. En sık kullanılanlardan biri glikolik asit polimeridir (Dexon® vs.). Bunlar postoperatif 14. günde gerginliklerinin yaklaşık %65’ini korurlar. Subkütan yumuşak doku sütürasyonunda kullanılırlar. Poliglaktin yapısında olan (Vicryl® vs.) multifilaman yapıda olup 14-21 gün kadar gerginliğini korur. Polidoksanon yapısında olanlar (PDS® vs.) monofilaman olup düğüm güvenliği çok iyi olmasa da

gerginlikleri çok uzun süre (60-90 gün kadar) devam eder. Uzun süre sütür gerginliğinin devam edilmesi istenen gergin yara kapatmalarında tercih edilir.<sup>1,2,4,5</sup>

**Emilemeyen iplikler:** Multifilaman yapıda olan ipek, eskiden beri çok kullanılan bir sütür materyalidir. İpek sütürün yönetimi kolaydır yani kolayca eğilip bükülür. Doku içinden geçişi çok iyidir. Düğüm güvenliği mükemmeldir. Ancak fazla doku reaksiyonu yaratır. El ayası, ayak tabanı, mukozalar ve intertriginöz bölgelerde yumuşak, rahatsız etmeyen yapısı ile halen kullanılmaktadır. Ne kadar emilmediği varsayılsa da bir yıl içerisinde gerginliğinin yaklaşık %50’sini kaybeder.

Bir diğer multifilaman sütür materyali (Ethibond®) polibutilat ile kaplanmış etilen tereftalat (polyester) yapısındadır. Polibutilat kaplama kayganlaştırıcı olup emilimi engellemekte ve reaksiyonu azaltmaktadır. Dermatolojik cerrahiden başka kardiyovasküler cerrahi, oftalmolojik ve sinir cerrahilerinde de kullanılmaktadır.

Yirminci yüzyılın ilk yarısının sonlarında sentetik materyaller geliştirilmiştir. Bunlarda birisi de naylondur. Monofilaman yapıdaki naylon sütür (Ethilon® vs.) dokuda minimal reaksiyon yaratır. Ancak hafızası güçlü bir materyal olduğundan dikiş esnasında yönetimi zordur. Ayrıca düğüm güvenliği de son derece zayıftır. Bir diğer monofilaman emilmeyen sütür malzemesi de 1970’lerde geliştirilmiş olan polipropilendir. Polipropilen iplikler (Prolene® vs.) dokudan kolayca geçer, minimal reaksiyon oluşturur. Düğüm güvenliği ve dikiş esnasında yönetilmesi naylon materyaller gibidir. Mavi boyalı olduğu için kolay görünmesi avantajıdır.<sup>5</sup> Sütür materyalleri ile ilgili bilgiler Tablo-1’de özetlenmiştir.


**Tablo 1.** Sık kullanılan sütürler ve özellikleri (*Illustrated Atlas of Cutaneous Surgery'den derlenerek alınmıştır*).<sup>2</sup>

SIK KULLANILAN SÜTÜR MALZEMELERİNİN ÖZELLİKLERİ					
SÜTÜR TİPİ	DOKU REAKSİYONU	DÜĞÜM GÜVENLİĞİ	SAGLAMLIĞI	YÖNETİMİ	EMİLME ZAMANI (Tamamen)
Glikolik asit polimer (Dexon plus®)	Az-orta	Zayıf	İyi	İyi	90-120 gün
Poliglaktin (Vicryl®)	Az-orta	İyi	İyi	Zayıf	75-90 gün
Polidioksanon (PDS®)	Az	Zayıf	Çok iyi	Orta	150-180 gün
Cerrahi ipek	Orta-yüksek	Çok iyi	İyi	Çok iyi	Çok uzun süre
Naylon (Nylon®)	Az	Zayıf	Çok iyi	İyi	Çok uzun süre
Polipropilen (Prolene®)	Minimal	Zayıf	Çok iyi	Orta-iyi	Kalıcı
Polibutilat kaplı polyester (Ethibond®)	Orta	İyi	Çok iyi	İyi	Uzun süre

## II. SÜTÜR TEKNİKLERİ:

- a. **Basit sütür:** Yarayı en basit kapatma şeklidir. Her bir sütür birbirinden bağımsızdır. İğne kesinin bir kenarından -ipliğin kalınlığı ve lokalizasyona uygun olacak şekilde mesafe bırakarak- 90 derece açı ile batırılır. Bu açığı sağlamak için kesinin

kenarı bir penset yardımı ile dışa doğru çevrilebilir. Portegüye uygulanacak kuvvet ileriye doğru değil döndürme yönünde olmalıdır. Aksi halde iğne eğrilebilir. İğnenin ucu kesinin içinden çıkarıldıktan sonra, karşı tarafın altından aynı derinlikte tekrar batırılır ve girdiği yer ile aynı mesafe olacak şekilde çıkarılır (Şekil 4).<sup>6,7</sup>




Şekil 4. İğne yaranın bir kenarına 90 derece ve/veya daha fazla açı ile girer. Yaranın karşı kenarından aynı şekilde çıkar. Böylece yara dudakları birbiri ile daha iyi kavuşur.

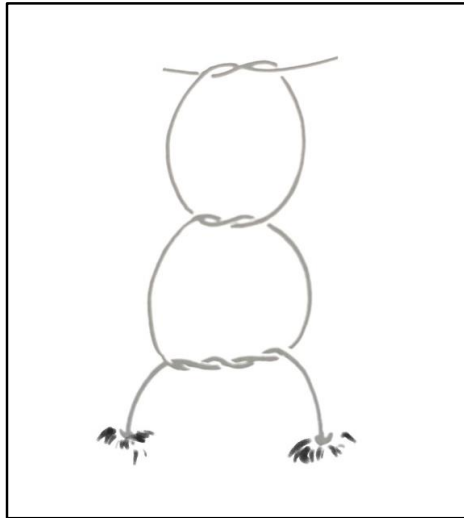
İğne portegü ile tutulduktan sonra serbest kalan iplik portegü etrafında saat yönünde iki kez döndürülür. İlk düğüm bu şekilde bağlanır (Şekil 5).

Daha sonraki düğüm saat tersi tek döngü, daha sonraki tekrar saat yönünde bir tur olacak şekilde yapılır (Şekil 6).

Son düğüm iyice sıkılarak düğüm güvenliği sağlanır. Yara dudaklarının dışa dönük olması sağlanmalıdır. Düğüm, yara dudaklarının bir kenarına doğru yatırılır. Aksi taktirde kesi üzerinde kalan düğüm, hem enfeksiyon riskini hem de skar olasılığını artırır. İplikler yarım cm kadar kalacak şekilde makas ile kesilir. Ayrıca ipliklerin ucunun yarannın içine gömülmemesine dikkat edilmelidir.



Şekil 5. İlk düğüm, iplik portegünün etrafına saat yönünde iki tur sarılarak atılır.

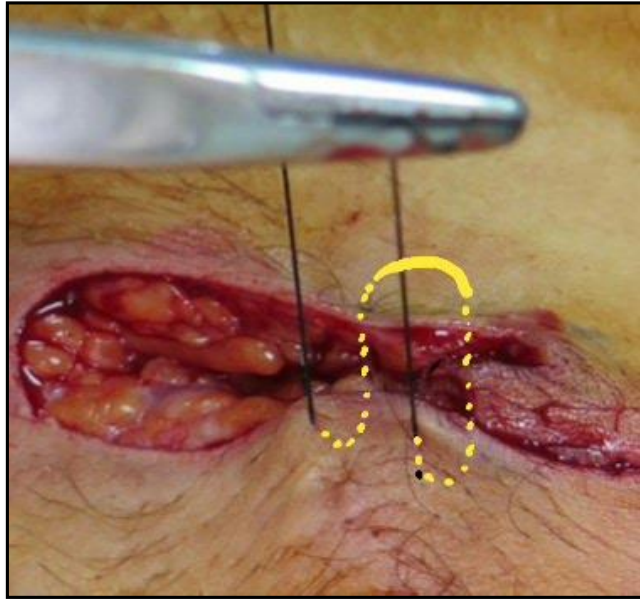
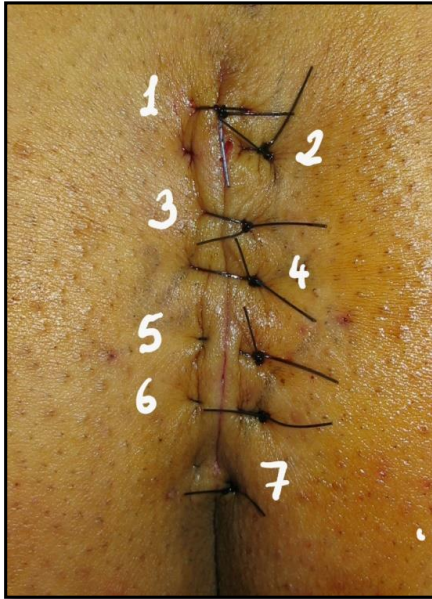
Şekil 6. İkinci ve üçüncü düğümler sırasıyla saat yönünün tersi ve saat yönünde olmak üzere iplik portegüye birer kez sarılarak atılır.

b. **Vertikal matris suture:** Yara içerisinde boşlukların fazla olduğu (örneğin deri altından kist-tümör vs. çıkarıldığı) ve yara dudaklarının daha iyi bir araya gelmesinin istendiği durumlarda kullanılan bir suture türüdür(8). Vertikal düzlemde yara dudaklarından iki kez geçilir ve dört suture deliği oluşur. Burada amaç yara gerginliğini azaltmaktır. Aksi takdirde gergin yara kapatılması yırtılmalara yol açabilir, hipertrofik veya keloidal yara iyileşmesine neden olabilir. İğne yaranın bir kenarında uzak noktadan girip karşı tarafta da uzak noktadan çıkar. İğne 180 derece ters dönerek bu sefer son çıktığı tarafın kısa kenarından girer ve karşı tarafın kısa kenarından

çıkır. Düğüm, iğnenin girdiği tarafta yer alır, çok sıkı olmamalıdır (Resim 1). Vertikal matris suturenün, bir tarafta yaranın içine gömülü olduğu “yarı gömülü vertikal matris suture” ile bir yakın bir uzak giriş ve çıkışlı olan “uzak-yakın vertikal suture” versiyonları da vardır. Bunlardan ilki kaş kenarı dikişlerde, diğeri yara dudaklarında eversiyonun daha fazla olmasının istendiği durumlarda kullanılır.

c. **Horizontal matris suture:** Bazen yara dudaklarını birbirinden çok uzak olabilir. Bu durumda yara fazla gergin kapatılır. Horizontal matris suture bu gerginliği daha geniş alana yayarak azaltmayı hedefleyen bir suture türüdür. Yan yana iki basit suturenün birbiriyle birleşmiş şekli gibidir (Resim 2).



**Resim 1.** Sinus pilonidalis operasyonundan sonra 2, 5, 6 ve 7 no'lu sutureler vertikal matris atılarak yara boşluğunun daha iyi kapatılması ve yara dudaklarının yukarı doğru kavuşması sağlanmıştır. 1, 3 ve 4 no'lu sutureler basit suturetür.

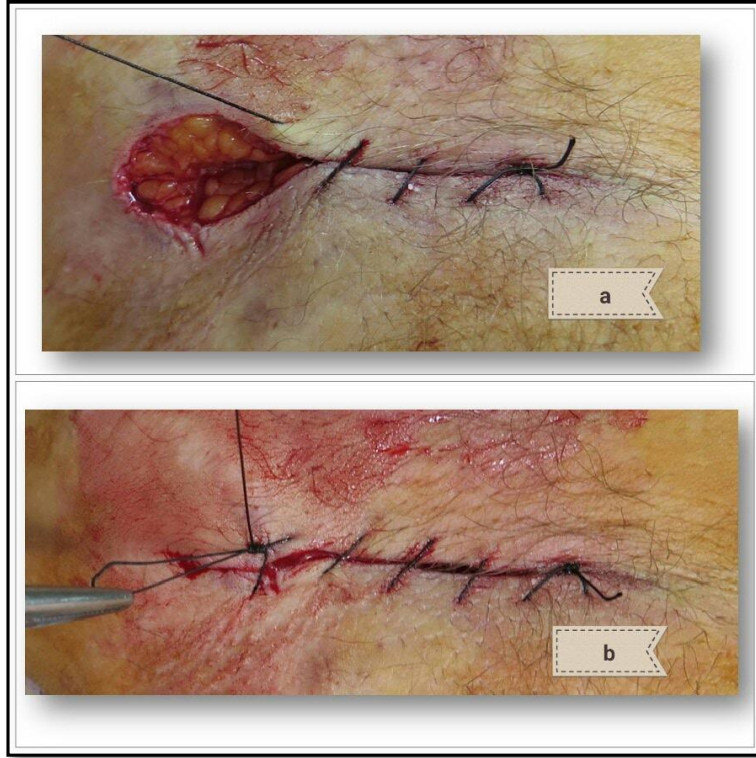
**Resim 2.**Horizontal matris suture

d. **Devamlı epidermal suture:** Basit suturenün devamlılık gösteren şeklidir. Hızlı yara kapatılması gereken ve yaranın gergin olmadığı, skar izinin sorun teşkil etmeyeceği durumlarda endikedir. İlk suture basit suture gibi atılır ve bağlanır, iğneye

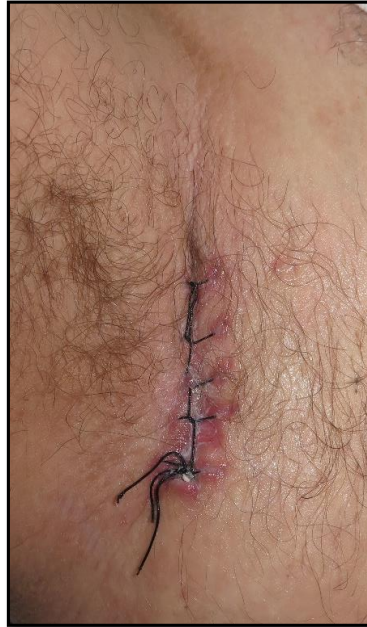bağlı olan iplik ile devam edilir. Son suture bağlanır iken yara kenarından çıkan tek ip, bir önceki suturenün yukarı kaldırılması ile oluşan iki katlı ip ile bağlanır ve düğümlenir (Resim 3). Nispeten gergin yaraların



kapatılmasında “kilitli devamlı sûtür” versiyonu da kullanılabilir (Resim 4).



**Resim 3.** Devamlı sûtür: a. Karşılıklı olarak sûtür başlatılır, b. Son düğüm özelliğidir!



**Resim 4.** Kilitli devamlı sûtür, aksiller hidradenit cerrahisinden sonra.

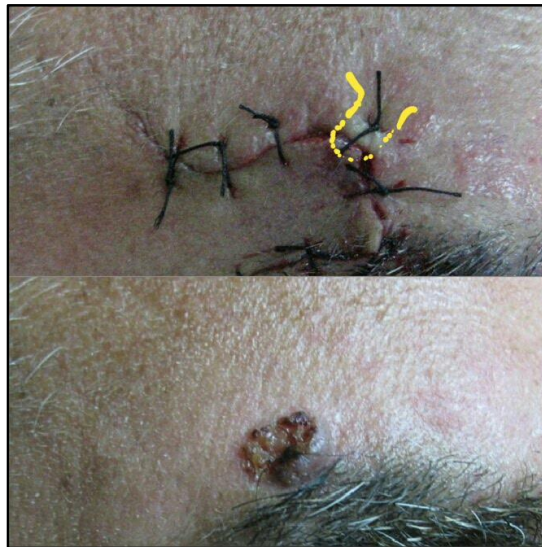**e. Devamlı derialtı (subkutikuler) str:**

Yara kapatma gerginliđinin hi olmadıđı durumlarda tercih edilmelidir. Yaranın bařladıđı kşeden iđne giriři yapılır ve bir dđm konulur. Daha sonra porteg ile yara dudaklarının iinde iđne evrilerek (iđne giriř ve ıkıřı derialtındadır) bir taraftan ıkılır. Diđer tarafa tam karřıdan deđil, 1/3-1/4 kadar geriden girip ıkararak ilerlenir (řekil 7). İp olarak monofilament ve reaksiyon vermeyen (polipropilen gibi) ipler kullanılmalıdır. Bylece yara iinden iplik ekilebilir. Eđer ok uzun bir yara ise 2-3 cm'de bir dıřarı ıkararak dikiřin alınması kolaylařtırılmalıdır.

**f. Kře str:** zellikle flep cerrahilerinde (M-plasti, Rombooid flep vb.) bazen keskin křeler olabilir. Bu křeleri bir araya getirmek iin zel bir teknik kullanmak gerekir. İđne nce hareketsiz kředen girer, subkutisten ıkar, yaklařtırılacak hareketli křenin ucunun subkutikuler blmnde "U" řeklinde geer ve son olarak hareketsiz křenin subkutisinden girip epidermisinden ıkar (řekil 8). Dđm gerekleřtirildiđinde kře otomatik olarak diđerleriyle birleřir. Dđm ok sıkı yapmamak gerekir aksi takdirde u nekrozu olabilir.<sup>9</sup>



řekil 7. Devamlı subkutikuler str.

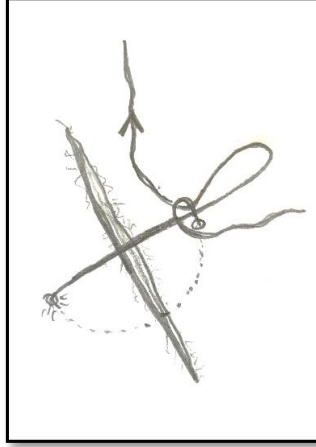


Resim 5. Sađ kař zeri bazal hcreli karsinom(alтта) ve eksizyonu sonrası ilerletme flebi (stte). Kře strnn yolu sarı renkte iřaretlenmiřtir.



**g. Kendi açılan suture:** Hastanın sutureleri kendisinin alabileceği bir suture türüdür. Bu daha çok punch veya küçük biyopsi alındıktan sonra tek suture koyulduğu durumlar için idealdir. Monofilament

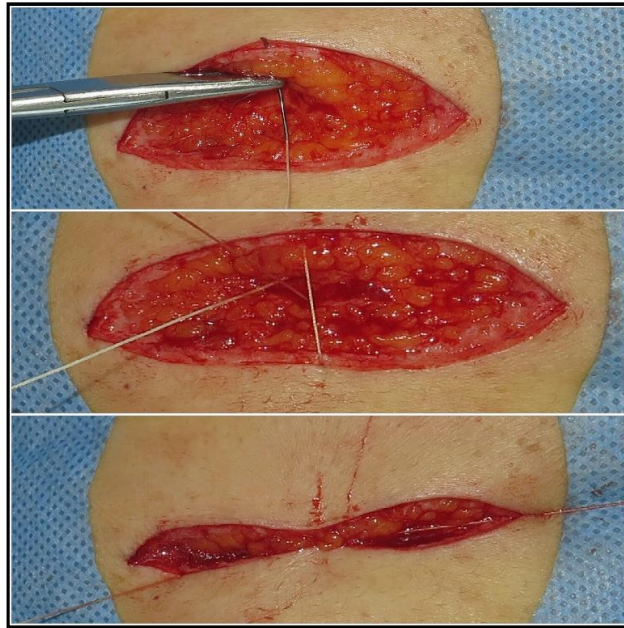
absorbe olmayan (nylon veya polipropilen) iplik kullanılması daha uygun olur. Hasta uzun ucu çekerek sutureyi çekebilir (Şekil 8).



**Şekil 8.** Kendiliğinden açılan suture. Punch biyopsi gibi tek suture ile kapatılan kesiler için yararlıdır. Hastanın suture aldirmek için gelmesine gerek kalmaz.

**h. Subkutan suture:** Derin yaralar kapatılırken önce subkutan dokuda boşluk oluşturabilecek alanlar kapatılmalıdır. Bunun için eriyebilir suture materyalleri kullanılır, düğüm yara içinde gizli kalır. Suture yaranın dibinden başlanır, yara yüzeyine çıkmadan iğne dışarı çıkar, aynı

düzeylerde karşı taraftan girilir ve çıkarılır. Düğüm bağlanırken yara dibine gömülür (Resim 6). İpliğin uçları dışarı çıkmaması için kısa kesilmelidir. Subkutan suturenin “Horizontal”, “Devamlı” ve “Kese ağzı=ursestring” gibi modifikasyonları da vardır.<sup>6,8</sup>



**Resim 6.** Subkutan dikiş basamakları. Düğüm derinde kalacak şekilde ayarlanmalıdır.

### Sütür Alınması

Sütürlerin yedi günden fazla kaldığı durumlarda iz kalması olasılığı da artar. Göz kapaklarında üç, burunda 3-5, yüzün diğer bölgelerinde 5-7 günde, boyun ve ekstremitelerde 7-10 gün, gövdede 10-14 günde alınmalıdır. Gerginliğin fazla olduğu durumlarda sütürler 14 güne kadar kalabilir, aslında hekim duruma göre süreyi uzatabilir. Eğer sütürler uygun sürede daha alınma olgunluğuna gelmemiş ise birer atlanarak alınır. Hasta üç-beş gün sonra kalanların alınması için çağırılır. Bazen sütür alındıktan sonra gerginliği üstlenecek steri-strip gibi yapışan materyaller kullanılabilir.

### KAYNAKLAR

1. Fewkes JL, Cheney ML, Pollack SV. Suture materials and instruments. In: Fewkes JL, Cheney ML, Pollack SV, eds. Illustrated Atlas of Cutaneous Surgery. Philadelphia: JB Lippincott Co 1992: 2.1-2.14.
2. Fewkes JL, Cheney ML, Pollack SV. Suturing techniques. In: Fewkes JL, Cheney ML, Pollack SV, eds. Illustrated Atlas of Cutaneous Surgery. Philadelphia: JB Lippincott Co 1992: 11.2-11.17.
3. Zachary CB. Suture techniques. In: Zachary CB, editor. Basic Cutaneous Surgery. New York: Churchill Livingstone 1991: 53-75.
4. Bostancı S. Dermatolojik cerrahide temel teknikler. Bostancı S, Özpoyraz M, Oram Y, eds. Dermatolojik Cerrahi'de. ISBN 975487039-X: 11-65.
5. Lober CW, Fenske NA. Suture materials. In: Roenigk RK, Roenigk HH eds. Dermatologic Surgery. New York: Marcel Dekker Inc 1996: 91-101.
6. Lober CW. Suturing techniques. In: Roenigk RK, Roenigk HH eds. Dermatologic Surgery. New York: Marcel Dekker Inc 1996: 233-45.
7. Altınyazar HC. Dermatolojik cerrahide kullanılan aletler ve malzemeler. Türkiye Klinikleri J Int Med Sci 2007; 3: 5-12.
8. Stegman SJ. Suturing techniques for dermatologic surgery. J Dermatol Surg Oncol 1978; 4: 63-8.
9. Moy RL, Waldman B, Hein DW. A review of sutures and suturing techniques. J Dermatol Surg Oncol 1992; 18: 785-95.